



FICHE TECHNIQUE

# Polymyosite pure

La nouvelle classification des myopathies inflammatoires, selon Troyanov *et coll.* (2005), isole la “polymyosite pure”. Elle se distingue de la classique “polymyosite” par l’absence de manifestations extramusculaires, de cancers et d’autoanticorps spécifiques des myosites. Cette révision de la classification s’est accompagnée d’une baisse de la prévalence estimée de la polymyosite pure, qui représenterait 10% seulement des myosites. D’origine encore inconnue, elle traduit une lyse des fibres musculaires par action cytotoxique directe des lymphocytes T CD8+ autoréactifs. L’association de la polymyosite avec certains gènes (HLA DRB1\*0301, HLA-DRB1\*03, DQA1\*05 et DQB1\*02) suggère l’existence de facteurs génétiques prédisposants.

MAI 2010



FORMES COMMUNES DE L'ADULTE	SIGNES OU SYMPTÔMES	PENSER À RECHERCHER	EXAMENS COMPLÉMENTAIRES
<b>Appareil locomoteur</b>	<ul style="list-style-type: none"> <li>• Début après l'âge de 18 ans, insidieux</li> <li>• Difficultés à se lever d'une chaise basse ou des toilettes,</li> <li>• Difficultés à monter les escaliers</li> <li>• Difficultés à se coiffer</li> <li>• Difficultés à s'habiller</li> <li>• Douleurs musculaires (inconstantes)</li> </ul>	<ul style="list-style-type: none"> <li>• Déficit moteur bilatéral et symétrique, à prédominance proximale (racine des membres, muscles cervicaux)</li> <li>• Myalgies à la palpation ou à la mobilisation</li> </ul>	<ul style="list-style-type: none"> <li>• Dosage sanguin des CPK : élévation (3 à 10 fois la normale)</li> <li>• EMG : syndrome myogène</li> <li>• IRM musculaire : <ul style="list-style-type: none"> <li>- répartition proximale et symétrique des hypersignaux (inflammation), diffus ou prédominants sur les muscles postérieurs des membres inférieurs</li> <li>- atrophie et infiltration graisseuse peu marquées au stade de découverte</li> </ul> </li> <li>• Recherche d'autoanticorps antisynthétases, anti-Mi-2 et anti-SRP* : négative</li> <li>• Biopsie musculaire : <ul style="list-style-type: none"> <li>- infiltrat inflammatoire endomysial périnécrotique (lymphocytes T CD8+ et macrophages)</li> <li>- fibres envahies par des lymphocytes T CD8+</li> <li>- expression diffuse de HLA de classe I</li> </ul> </li> </ul>
<b>ORL</b>	<ul style="list-style-type: none"> <li>• Difficultés à déglutir (solides et liquides)</li> <li>• Régurgitation nasale</li> <li>• Voix nasonnée</li> <li>• Enrouement</li> <li>• Toux en mangeant</li> </ul>	<ul style="list-style-type: none"> <li>• Test du verre d'eau (mesure du temps mis pour déglutir 100 ml d'eau)</li> <li>• Fausses routes</li> </ul>	<ul style="list-style-type: none"> <li>• Endoscopie œsophagienne + transit baryté œsophagien +/- radiocinéma œsophagien : <ul style="list-style-type: none"> <li>- paralysie des muscles pharyngés</li> <li>- spasme du sphincter supérieur de l'œsophage</li> </ul> </li> </ul>
<b>Appareil respiratoire</b>	<ul style="list-style-type: none"> <li>• Toux et fièvre</li> <li>• Dyspnée</li> </ul>	<ul style="list-style-type: none"> <li>• Pneumopathie d'inhalation</li> <li>• Insuffisance respiratoire</li> <li>• Absence de pneumopathie interstitielle</li> </ul>	<ul style="list-style-type: none"> <li>• Radiographie pulmonaire : foyer</li> <li>• Épreuves fonctionnelles respiratoires (EFR) : syndrome restrictif</li> <li>• Gaz du sang (GDS) : hypoxie +/- hypercapnie</li> </ul>
<b>Autres appareils</b>	<ul style="list-style-type: none"> <li>• Absence de signes extramusculaires</li> </ul>	<ul style="list-style-type: none"> <li>• Vérifier l'absence de cancer (poumon, vessie, sein, ovaire, lymphome non hodgkinien, estomac, colon, pancréas...)</li> </ul>	<ul style="list-style-type: none"> <li>• Scanner thoracique</li> <li>• Scanner abdomino-pelvien</li> <li>• Mammographie</li> <li>• Fibroscopie bronchique</li> <li>• Coloscopie (âge ≥ 45 ans)</li> <li>• ...</li> </ul>

\* Autoanticorps anti-signal recognition particle

## ORIENTATIONS THÉRAPEUTIQUES

**Traitement médicamenteux :**  
corticoïdes, immunoglobulines polyvalentes (Ig) IV, méthotrexate, azathioprine, autres immunosuppresseurs (ciclosporine, mycophénolate mofétil)

**En 1<sup>ère</sup> intention :**

- Dans les formes sévères : bolus de méthylprednisolone initiaux (0,5 à 1 mg/kg/j pendant 3 jours).
- Prednisone 1 mg/kg /jour pendant 4 à 6 semaines, puis diminution de 10% de la dose tous les 10 jours

**En 2<sup>e</sup> intention (inefficacité partielle ou totale, corticodépendance) :**

Prednisone (1 mg/kg de poids/jour) + Méthotrexate (0,3 à 0,4 mg/kg/semaine) ou Azathioprine (2 à 3 mg/kg/j) ou Ig IV (2kg/kg/mois)

**En 3<sup>e</sup> intention (inefficacité partielle ou totale) :**

- Prednisone + Ig IV + Méthotrexate et/ou Azathioprine ou autres immunosuppresseurs
- Échanges plasmatiques

**Prévention de l'incapacité fonctionnelle**

Kinésithérapie et rééducation motrice  
Adaptation de l'environnement

**Lutte contre la myopathie cortisonique**

Maintien d'une activité physique douce et modérée : marche, vélo d'appartement

**Soutien psychologique**

Consultation d'un psychologue ou d'un psychiatre, puis suivi si nécessaire

**Conseils pour l'orientation ou le reclassement professionnel**

Fonction du tableau clinique et de l'âge, en lien avec un conseiller d'orientation ou le médecin du travail

**Arrêt de l'alimentation orale**

Alimentation entérale / parentérale, gastrostomie

**Traitement médicamenteux**

Corticoïdes ou autres immunosuppresseurs

**Antibiothérapie**

**Kinésithérapie respiratoire**

**Ventilation assistée**



**La polymyosite a été décrite pour la première fois en 1887. Sa forme "pure", selon la classification de Troyanov et coll., représenterait 1 myosite sur dix. Elle peut toucher les adultes de tout âge et atteint les deux sexes, avec une prédominance féminine (2 femmes pour 1 homme). La polymyosite pure épargne les enfants.**

## La polymyosite pure, en bref

### Le tableau clinique

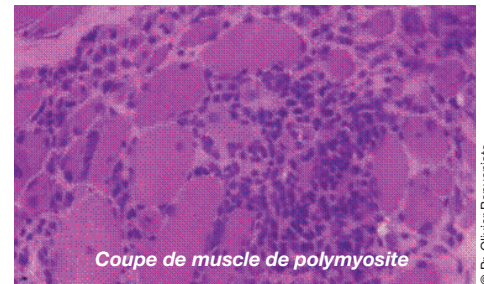
D'installation le plus souvent lente et progressive, en quelques semaines ou mois, la polymyosite se manifeste par une faiblesse des muscles proximaux parfois accompagnée de myalgies.

Des troubles de la déglutition sont possibles, par atteinte des muscles striés de l'œsophage, de la bouche et du pharynx. De même, peuvent apparaître des troubles respiratoires, primitifs (muscles respiratoires) ou secondaires (fausses routes). Ces localisations aggravent le pronostic.

La progression de la maladie s'avère très variable d'un patient à l'autre, rendant difficile tout pronostic clinique ou fonctionnel.

### Le traitement

En première intention, le traitement fait appel aux corticoïdes à fortes doses. Un patient sur cinq est réfractaire à la première corticothérapie. Les autres sont corticosensibles mais rechutent lors de la réduction des doses.



Coupe de muscle de polymyosite

© Pr. Olivier Benveniste

### Classification des principales myosites idiopathiques

Hoogendijk et coll. (2003)	Troyanov et coll. (2005)
Polymyosite	Polymyosite pure
Dermatomyosite	Dermatomyosite pure
Myosite à inclusions sporadique	Myosite à inclusions sporadique
Myopathie nécrosante à médiation immunitaire	Myosite de chevauchement
Myosite non spécifique	Myosite associée à un cancer

#### Sites Internet AFM

[www.afm-telethon.fr](http://www.afm-telethon.fr)  
[www.myobase.org](http://www.myobase.org)

#### Avancées médico-scientifiques neuromusculaires

Fiche Technique Savoir et Comprendre, AFM, 2010

#### Principales maladies neuromusculaires

Fiche Technique Savoir et Comprendre, AFM, 2009

#### Myosites idiopathiques

Fiche Technique Savoir et Comprendre, AFM, 2010

#### Dermatomyosite pure

Fiche Technique Savoir et Comprendre, AFM, 2010

#### Myosite de chevauchement

Fiche Technique Savoir et Comprendre, AFM, 2010

#### Myosite à inclusions sporadique

Fiche Technique Savoir et Comprendre, AFM, 2010



#### Association reconnue d'utilité publique

1, rue de l'Internationale - BP 59 - 91002 Evry cedex  
Tél. : 01 69 47 28 28 - Fax : 01 60 77 12 16  
Siège social : AFM - Institut de Myologie  
47-83, boulevard de l'Hôpital 75651 Paris cedex 13  
[www.afm-telethon.fr](http://www.afm-telethon.fr)